84

FACULTÉ DE MÉDECINE DE PARIS

ANNÉE 1928

N° 308

THÈSE

POUR

LE DOCTORAT EN MÉDECINE

(DIPLOME D'ÉTAT)

PAR

MESNARD (LUCIEN-GEORGES)

Né à Paris le 18 Décembre 1898

TRAITEMENT DE L'IMPERMÉABILITÉ NASALE ET REDRESSEMENT DE LA CLOISON CHEZ L'ENFANT PAR DISJONCTION BRUSQUE DES OS MAXILLAIRES SUPÉRIEURS

PRÉSIDENT : M. SEBILEAU, Professeur

ÉDITIONS S. D.

12, Rue de Hanovre, 12

1928

TRAITEMENT DE L'IMPERMÉABILITÉ NASALE ET REDRESSEMENT DE LA CLOISON CHEZ L'ENFANT PAR DISJONCTION BRUSQUE DES OS MAXILLAIRES SUPÉRIEURS

FACULTÉ DE MÉDECINE DE PARIS

ANNÉE 1928 N° .....

THÈSE

POUR

LE DOCTORAT EN MÉDECINE

DIPLOME D'ÉTAT)

PAR

MESNARD (LUCIEN-GEORGES)

Né à Paris, le 18 Décembre 1898

TRAITEMENT DE L'IMPERMÉABILITÉ NASALE ET REDRESSEMENT DE LA CLOISON CHEZ L'ENFANT PAR DISJONCTION BRUSQUE DES OS MAXILLAIRES SUPÉRIEURS

PRÉSIDENT : **M. SEBILEAU,** Professeur

ÉDITIONS S. D.

12, Rue de Hanovre, 12

1928

LE DOYEN : M. ROGER.

I. — PROFESSEURS

	MM.
Anatomie	ROUVIERE.
Anatomie médico-chirurgicale	CUNEO.
Physiologie	ROGER.
Physique médicale	STROHL.
Chimie médicale	DESGREZ.
Bactériologie	LEMIERRE.
Parasitologie et histoire naturelle médicale	BRUMPT.
Pathologie et thérapeutique générales	Marcel LABBE.
Pathologie médicale	SICARD.
Pathologie chirurgicale	LECÈNE.
Anatomie pathologique	ROUSSY.
Histologie	CHAMPY.
Pharmacologie et matière médicale	TIFFENEAU.
Hydrologie thérapeutique et climatologie	Maurice VILLARET.
Thérapeutique	LŒPER.
Hygiène et médecine préventive	N...
Médecine légale	BALTHAZARD.
Histoire de la médecine et de la chirurgie	MENETRIER.
Pathologie expérimentale et comparée	RATHERY.
Clinique médicale	CARNOT. BEZANÇON. ACHARD. WIDAL.
Hygiène et Clinique de la première enfance	MARFAN.
Clinique des maladies des enfants	NOBECOURT.
Clinique des maladies mentales et des maladies de l'encéphale	H. CLAUDE.
Clinique des maladies cutanées et syphilitiques	JEANSELME.
Clinique des maladies du système nerveux	GUILLAIN.
Clinique des maladies infectieuses	TEISSIER.
Clinique de la tuberculose	Léon BERNARD.
Clinique chirurgicale	DELBET. HARTMANN. LEJARS. GOSSET.
Clinique ophtalmologique	TERRIEN.
Clinique urologique	LEGUEU.
Clinique d'accouchements	COUVELAIRE. BRINDEAU. JEANNIN.
Clinique gynécologique	J.-L. FAURE.
Clinique chirurgicale infantile et orthopédie	OMBREDANNE.
Clinique thérapeutique médicale	VAQUEZ.
Clinique oto-rhino-laryngologique	SEBILEAU.
Clinique thérapeutique chirurgicale	Pierre DUVAL.
Clinique propédeutique	SERGENT.
Professeur sans chaire	BRANCA.

II. — AGRÉGÉS EN EXERCICE

MM.

ABRAMI ..... Pathologie médicale.
ALAJOUANINE . Neurologie et psychiâtrie
AUBERTIN .... Pathologie médicale.
BASSET ..... Pathologie chirurgicale.
BAUDOUIN .... Pathologie médicale.
BINET ..... Physiologie.
BLANCHETIERE Chimie biologique.
BROCQ ..... Pathologie chirurgicale.
BRULE ..... Pathologie médicale.
CADENAT ..... Pathologie chirurgicale.
CHALROL ..... Pathologie médicale.
CHIRAY ..... Pathologie médicale.
CLERC ..... Pathologie médicale.
DEBRE ..... Hygiène.
DOGNON ..... Physique.
DONZELOT .... Pathologie médicale.
DUVOIR ..... Médecine légale.
ECALLE ..... Obstétrique.
FIESSINGER ... Pathologie médicale.
GARNIER ..... Pathologie expériment[e]
GATELLIER .... Pathologie chirurgicale.
GIROUD ..... Histologie.
HARVIER ..... Pathologie médicale.
HEITZ-BOYER .. Urologie.
HOVELACQUE .. Anatomie.

MM.

HUTINEL ..... Pathologie médicale.
JOYEUX. ..... Parasitologie.
LABBE (Henri).. Chimie biologique.
LARDENNOIS.. Pathologie chirurgicale.
LEMAITRE ..... Oto-rhino-laryngologie.
LEROUX ..... Anatomie pathologique.
LEVY-SOLAL .. Obstétrique.
LHERMITTE... Pathologie mentale.
LIAN.... ..... Pathologie médicale
MATHIEU . .. Pathologie chirurgicale.
MERCIER (Fernand) Pharmacologie.
METZGER .... Obstétrique.
MONDOR ..... Pathologie chirurgicale.
MOURE ..... Pathologie chirurgicale.
MULON ..... Histologie.
OBERLING .... Anatomie pathologique.
PHILIBERT ..... Bactériologie.
QUÉNU ..... Pathologie chirurgicale.
RICHET Fils .... Physiologie.
SEZARY ..... Dermatologie et syphiligraphie.
VALLERY-RADOT (Pasteur) .. Pathologie médicale.
VAUDESCAL ... Obstétrique.
VELTER ..... Ophtalmologie.
VERNE ..... Histologie.

III. — AGRÉGÉS RAPPELÉS A L'EXERCICE

POUR LE SERVICE DES EXAMENS

MM.

BUSQUET .. ...Pharmacologie.
M. GUENIOT.... Obstétrique.
LEQUEUX ..... Obstétrique.

MM.

NEVEU LEMAIRE...Parasitologie.
M. RETTERER... Histologie.
TANON ..... Pathologie chirurgicale

ZIMMERN..... Physique.

IV. — AGRÉGÉS CHARGÉS DE COURS DE CLINIQUE ANNEXE

A TITRE PERMANENT

MM.	
ALGLAVE	Clinique chirurgicale.
AUVRAY	Clinique chirurgicale.
CHEVASSU	Clinique chirurgicale.
GOUGEROT . .	Clinique médicale.
LAIGNEL-LAVASTINE .	Clinique médicale.
LE LORIER.....	Clinique obstétricale.
LEREBOULLET.	Clinique médicale infantile.
LERI	Clinique médicale.
MOCQUOT	Clinique chirurgicale.
PROUST	Clinique chirurgicale.
SCHWARTZ	Clinique chirurgicale.

V. — CHARGÉS DE COURS

MM. MAUCLAIRE, agrégé...	Chargé du cours de chirurgie orthopédique chez l'adulte pour les accidentés du travail, les mutilés de guerre et les infirmes adultes.
FREY	Stomatologie.
CHAILLEY-BERT	Education physique.
LEDOUX-LEBARD	Radiologie clinique.

Par délibération en date du 9 Décembre 1798, l'Ecole a arrêté que les opinions émises dans les dissertations qui lui seront présentées, doivent être considérées comme propres à leurs auteurs et qu'elle n'entend leur donner aucune approbation ni improbation.

A MES PARENTS

Cet hommage de ma gratitude.

A MA FEMME

Ce témoignage de mon affection.

A MON FRERE

Grand blessé de guerre,
Chevalier de la Légion d'Honneur,

Mon affectueuse reconnaissance.

Meis et Amicis.

A NOTRE MAITRE ET PRESIDENT DE THESE

Monsieur le Professeur PIERRE SEBILEAU

Professeur de clinique oto-rhino-laryngologique

à la Faculté de Médecine de Paris

Chirurgien de l'Hôpital Lariboisière

Membre de l'Académie de Médecine

Commandeur de la Légion d'Honneur

Hommage de notre respectueuse gratitude pour le grand honneur qu'il nous a fait en acceptant la présidence de cette thèse.

A NOTRE JURY

A NOS MAITRES DANS LES HOPITAUX

Monsieur le Professeur ACHARD

Monsieur le Professeur GOSSET

Monsieur le Docteur SOULIGOUX

Monsieur le Docteur DUFOUR

Monsieur le Docteur MICHON

Monsieur le Professeur CARNOT

Monsieur le Docteur FUNCK-BRENTANO

A NOS MAITRES A L'ECOLE FRANÇAISE
DE STOMATOLOGIE

AVANT-PROPOS

Arrivé au terme de nos études médicales, il nous est particulièrement agréable de pouvoir remercier ici, tous les maîtres qui ont contribué à notre éducation médicale et nous ont réservé l'accueil le plus bienveillant dans leur service.

Notre reconnaissance ira tout d'abord à notre maître et ami, le docteur Lemerle, stomatologiste des Hôpitaux de Paris, chevalier de la Légion d'honneur, dont nous avons l'honneur d'être l'élève depuis cinq ans à l'hôpital Trousseau, et qui a guidé nos premiers pas en stomatologie.

Pendant ces cinq années, nous avons toujours trouvé auprès de lui l'accueil le plus amical, et nous avons puisé à la source de son enseignement des conseils dont la haute valeur nous a été une aide précieuse pour l'élaboration de ce travail.

Nous lui réitérons ici, l'expression de notre vive admiration, l'hommage de notre reconnaissance infinie et notre affectueuse gratitude pour sa bonté envers nous.

Nous remercions également le Docteur Rouget, oto-rhino-laryngologiste à l'hôpital Trousseau, de ses précieux conseils et pour l'accueil sympathique qu'il a bien voulu nous réserver.

L'hommage de notre reconnaissance ira au Docteur Chompret, stomatologiste à l'hôpital Saint-Louis, pour l'extrême bienveillance qu'il nous a témoignée.

Enfin, qu'il nous soit permis de remercier le Docteur Nogué, professeur à l'Ecole Française de Stomatologie, pour les conseils éclairés qu'il nous a prodigués et son amabilité envers nous.

INTRODUCTION

Parmi les malformations squelettiques du maxillaire supérieur, de beaucoup la plus fréquente (90 % des cas), est celle qui se traduit par une diminution des diamètres frontaux interdentaires. C'est ce que Maginot a dénommé l'atrésie, et ce que Izart, dans son rapport sur l'expansion transversale des maxillaires au Congrès de Stomatologie de 1924, a désigné sous le terme générique d'endognathie.

Or, cette atrésie du maxillaire supérieur entraîne avec elle tout un cortège de troubles que l'on peut ranger en deux grandes classes :

1° Des troubles esthétiques;

2° Des troubles fonctionnels.

Les troubles fonctionnels sont de beaucoup les plus intéressants à envisager en raison de la gravité de leur caractère et de leur répercussion sur l'état général.

Il est un fait clinique toujours observé, c'est qu'à un certain degré d'atrésie correspond un certain degré d'insuffisance respiratoire nasale.

En effet, cette diminution du diamètre frontal intermaxillaire entraîne nécessairement une augmentation du diamètre vertical, par conséquent, à l'élévation de la voûte palatine correspond une surélévation du plancher des fosses nasales et détermine par ce simple mécanisme une déviation de la cloison nasale. De plus, le volume de la cavité nasale se trouve diminué par le fait du rétrécissement de ses deux diamètres, verticaux et transversaux.

A une atrésie maxillaire correspond donc une atrésie nasale. L'atrésie du maxillaire supérieur crée donc de l'obstruction nasale d'une part par obstacle anatomique, c'est la déviation du septum et une insuffisance fonctionnelle d'autre part par diminution du volume de la filière nasale.

La déviation de la cloison n'entraîne pas uniquement une diminution du calibre des fosses nasales du côté de la convexité de cette déviation, mais aussi du côté opposé. On remarque, en effet, qu'un individu atteint de scoliose nasale respire souvent mieux du côté dévié que du côté opposé, et ceci tient à ce que du côté de la concavité le cornet inférieur s'hypertrophie, et cette hypertrophie est souvent telle que cornet et cloison viennent en contact et la respiration nasale est complètement abolie de ce côté. Nous n'insisterons pas sur le mécanisme de cette déviation du septum nasal. Nous y reviendrons plus loin au chapitre de l'étiologie et de la pathogénie. La fonction respiratoire nasale étant ainsi diminuée ou abolie, l'individu devient nécessairement un respirateur buccal. Or, la respiration buccale est anti-physiologique et empruntant à Lubet-Barbon cette citation, on peut dire « il est aussi anormal de respirer par la bouche que de se nourrir par le nez ».

Le rôle néfaste de l'insuffisance nasale a été dernièrement remis à l'ordre du jour par Worms dans sa communication au Congrès d'Oto-Rhino-Laryngologie de 1927. « L'insuffisance nasale, dit-il, est un grand chapitre de pathologie générale qui se réclame aussi bien de la clinique que de la physiologie et doit tenir aujourd'hui, dans les préoccupations médicales, une place en rapport avec son importance réelle ».

Tous les cliniciens et surtout les pédiâtres sont unanimes à reconnaître, en effet, le fâcheux retentissement sur l'état général dû à une mauvaise respiration nasale, et le rôle important qu'elle joue dans le domaine de la pathologie infantile. Parmi les manifestations morbides déterminées par l'insuffisance nasale, il faut placer en premier lieu les troubles sur la fonction respiratoire pulmonaire. L'insuffisance nasale se fait sentir:

1° Sur le mécanisme de la respiration;

2° Sur les phénomènes chimiques : respiration pulmonaire, respiration des tissus.

I. Phénomèmes mécaniques.

La diminution de la perméabilité nasale associée à la respiration buccale entraîne nécessairement une diminu-

tion de la ventilation pulmonaire, l'amplitude de la cage thoracique est notoirement diminuée ainsi que l'incursion diaphragmatique. Ces troubles fonctionnels déterminent à la longue une atrophie, donc une hypo-tonicité des muscles respirateurs ainsi qu'une ankylose des articulations costo-sternales et costo-vertébrales. Il peut donc en résulter des déformations thoraciques.

II. Phénomènes chimiques.

A cette insuffisance pulmonaire correspond une diminution des échanges au niveau du parenchyme pulmonaire. Il se crée donc un état d' « anhématose » par insuffisance de combustion qui est le point de départ de dystrophie au niveau des divers appareils de l'économie.

La sténose nasale met donc l'individu en état de moindre résistance organique, par rupture d'équilibre biologique et le met en état de réceptivité aux affections contagieuses.

A côté des déterminations pathologiques locales de l'insuffisance nasale, telles que la rhinite chronique, se compliquant facilement de sinusite maxillaire, frontale ou ethmoïdale, la rhino-pharyngite aiguë, les amygdalites à répétition, etc., elle peut avoir une répercussion à distance sur diverses fonctions de l'organisme. Signalons, à ce sujet, le syndrome de pseudo-tuberculeuse d'origine nasale décrit par Sergent et Rist, où la symptomatologie est analogue à celle de la tuberculose pulmonaire. Ces symptômes se traduisent cliniquement par un état général déficient, accompagné de lassitude, un amaigrissement plus ou moins rapide, une dyspnée d'effort, une toux opiniâtre, avec quintes au réveil, une instabilité thermique, une adénopathie cervicale, et entraînant souvent une déformation de la cage thoracique.

Or, si cette simple malformation qui s'appelle l'atrésie, peut entraîner de telles conséquences, elle doit donc attirer l'attention du médecin, et il doit diriger tous ses efforts pour la corriger.

Trop longtemps, l'Orthodontie, cette branche de la Stomatologie, a eu la fâcheuse tendance de ne s'occuper que des troubles esthétiques en corrigeant les malpositions dentaires sur l'arcade; les troubles fonctionnels passaient au deuxième plan et parfois même étaient com-

plètement négligés. La vieille orthodontie a vécu, l'orthopédie dento-faciale vient de naître, apportant avec elle de nouvelles données basées sur des connaissances anatomo-physiologiques, nettement définies, qui viennent élargir considérablement son champ d'action. On n'agit plus uniquement sur les dents, mais sur tout le massif osseux qui les supporte. Son but est plus élevé, et empreint d'un souci médical absolu.

L'orthopédie dento-faciale joue, comme l'a si bien montré Robin dans l'exposé de sa méthode eumorphique, un rôle important dans la vie organo-végétative et psychique de l'enfant; aussi devons-nous rendre hommage à cet auteur qui, en ouvrant un nouveau chapitre à la pathologie infantile, a su attirer l'attention des médecins sur la nécessité du diagnostic précoce et l'application d'un traitement rationnel pour corriger cette malformation.

Tous les procédés employés en orthodontie pour corriger l'atrésie sont basés sur l'utilisation d'appareils dilatateurs qui ont tous ce point commun de n'obtenir, qu'au bout d'un grand nombre de mois une modification du squelette par l'intermédiaire de tractions ou de pressions lentes exercées sur les dents.

En effet, tous les auteurs qui se sont occupés de cette question sont d'accord pour reconnaître que dans l'expansion des maxillaires on ne devra jamais dépasser un millimètre par mois. Certains auteurs plus intransigeants recommandent même de ne pas dépasser 1/2 millimètre par mois. Or, dans l'immense majorité des cas, quelle longueur de traitement devrions-nous envisager avant d'obtenir un résultat définitif ? Il semble donc, étant donné les conséquences graves que peut entraîner l'insuffisance nasale, qu'il soit intéressant d'y remédier au plus vite, et Worms a bien mis en évidence qu'en matière d'insuffisance nasale le facteur le plus important est *la durée* de l'obstruction nasale, car elle entraîne des habitudes vicieuses telle que la respiration buccale. C'est donc chez l'enfant qu'il convient d'intervenir le plus promptement possible.

Les rhinologistes peuvent, par suite d'une intervention chirurgicale bien réglée, corriger les déformations de la cloison chez l'adulte, mais il n'est pas de règle d'inter-

venir sur une cloison déviée chez l'enfant pour plusieurs raisons: 1° cette intervention se pratiquant généralement sous anesthésie locale la pusillanimité de l'enfant empêcherait de mener à bien cette opération ; 2° si on a recours à l'anesthésie générale cette intervention, relativement aisée à pratiquer sous anesthésie locale, devient alors excessivement difficile. Pour opérer facilement une déviation il faut voir clair et ne pas avoir son champ opératoire inondé de sang, c'est pourquoi on a recours au tamponnement avec une solution vaso-constrictrice: une solution d'adrénaline. Or, nous savons combien il est dangereux d'employer l'adrénaline au cours de la narcose chloroformique; 3° cette déformation n'ayant pas atteint son complet développement on s'exposerait à des récidives; 4° l'effondrement de la pyramide nasale est à redouter.

Quelle sera donc la conduite du praticien en présence d'un enfant atteint de déviation de la cloison nasale? La méthode sanglante devant être exclue pour les divers dangers que nous venons d'examiner. Un procédé semble s'imposer, c'est la disjonction brusque des os maxillaires supérieurs. La disjonction brusque de la symphyse maxillaire supérieure est l'intervention qui a pour but:

1° De rendre en quelques jours au diamètre frontal du maxillaire supérieur ses dimensions normales suivant un indice nettement défini. (Indice de Pont).

2° Par le simple mécanisme d'abaissement de l'ogive palatine et du plancher des fosses nasales, redresser la déviation de la cloison et rétablir ainsi la perméabilité de la filière nasale.

Nous avons été particulièrement séduit par l'élégance de cette méthode qui fut préconisée par George V. I. Brown de Milwaukee et remise à l'ordre du jour par Nogué et Huet.

Nous nous bornerons par ce travail à remettre en lumière un procédé qui semble être resté dans l'ombre et apporter un nouveau témoignage aux travaux déjà publiés à ce sujet par six observations personnelles qui montreront une fois de plus les heureux résultats que nous pouvons en attendre. Nous nous permettons encore d'in-

sister sur ce point, c'est que la disjonction brusque de la symphyse maxillaire supérieure ne se propose pas comme but essentiel la correction des malpositions dentaires, « *nous ne redressons pas les dents, nous redressons une cloison* ».

Cette intervention a donc comme véritable but de rétablir, en quelques jours, une des fonctions vitales de l'enfant: la perméabilité nasale. En outre, cette disjonction, en rétablissant les diamètres normaux interdentaires, sera d'un précieux secours pour l'orthodontiste et sera par conséquent le premier temps de son traitement. Pour placer des dents régulièrement sur une arcade il faut de la place. Le spécialiste pourra dans un second temps appliquer à son petit patient tel ou tel appareil pour obtenir une bonne position des dents sur l'arcade et un bon articulé.

Nous pensons que si cette méthode n'a pas rallié plus de suffrages auprès des spécialistes, c'est par raison de timidité; nous espérons montrer par ce travail que cette timidité n'est pas justifiée, et que malgré sa conception un peu hardie nul accident n'est à redouter.

Cette thérapeutique ne doit pas sombrer dans le domaine de l'oubli; elle pourra dans bien des cas venir en aide au rhinologiste qui ne peut intervenir directement sur la cloison nasale assez précocement.

Par la simplicité de sa technique, par son indolence, son innocuité absolue, et par les résultats immédiats que l'on peut attendre, cette méthode mérite d'être plus connue et plus souvent appliquée.

HISTORIQUE

C'est à l'Américain Angell, en 1860, que nous devons les premiers travaux sur la disjonction des os maxillaires supérieurs. L'exposé de sa méthode paraît dans le *Dental Cosmos*, de Philadelphie, dans un article intitulé: « Treatment of irregularity of the permanent or adult teeth », méthode ayant pour but uniquement de dilater le maxillaire supérieur afin de corriger les malpositions dentaires.

En 1893, Godart présenta au cours du Congrès de Chicago une jeune fille de 15 ans atteinte d'atrésie, chez laquelle il avait provoqué, involontairement d'ailleurs, une disjonction de la symphyse après l'application d'un appareil fixe qui prenait point d'appui sur la première prémolaire et la première grosse molaire.

10 ans se passent et Brown, reprenant la question qui semblait alors tombée dans l'oubli, montre les heureux résultats que l'on peut attendre de cette méthode dans les déformations de la cloison nasale, mais la technique laisse encore fort à désirer et les appareils employés ne sont pas au point.

Ottolengui, en 1904, cherche à améliorer le procédé opératoire et décrit un nouveau mode de disjonction en employant l'appareil de Coffin. Le principe de cet appareil consiste en une plaque de vulcanite moulant la voûte palatine et la région molaire et prémolaire, cette plaque étant séparée sur la ligne médiane. Utilisant alors la tendance naturelle que possède un arc métallique après déformation à reprendre sa position primitive, il ancre chaque extrémité de ce fil sur chaque moitié de la plaque de vulcanite, agissant ainsi il dilate l'arcade dans le sens frontal; mais la force élastique n'étant pas suffisante, il ne peut obtenir une disjonction qu'après deux mois.

En France, Nogué (1911) plaide en faveur de la disjonction, surtout en vue du traitement de l'obstruction nasale, il perfectionne la technique et obtient des disjonctions symphysaires en 10 jours.

En 1912, les Américains Barnes, Wright et Pullen font des communications intéressantes sur ce sujet en mettant en lumière les rapports étroits qui existent entre les malformations dentaires et les malformations des fosses nasales.

Un an plus tard, de Cryer présente un bel ouvrage sur l'heureuse influence de l'expansion de l'arcade maxillaire sur la respiration et la santé générale.

En 1914, Brown reprend avec des données nouvelles la méthode qu'il avait préconisée dix ans plus tôt et remet au point une technique plus précise et plus rapide.

Enfin Huet, en 1925 et 1926, au cours de la semaine odontologique de France, présente un travail particulièrement documenté sur la question avec deux observations cliniques très démonstratives. Il définit alors une technique très précise et à la portée de tous les spécialistes.

IDÉES ACTUELLES SUR LA PATHOGÉNIE ET L'ÉTIOLOGIE DE LA VOUTE OGIVALE

Avant de rentrer au sein même de cette question qui fut l'objet de nombreuses polémiques et de violentes controverses, essayons de définir ce que nous entendons par voûte ogivale.

Nous empruntons à Doumenge la classification qu'il proposa dans son travail publié en 1923 dans les *Annales des maladies de l'oreille, du larynx, du nez et du pharynx.* La précision de sa classification mérite, en effet, de retenir notre attention.

Doumenge divise les voûtes palatines en trois catégories: voûte basse, voûte haute et voûte ogivale, suivant le rapport du diamètre transversal au diamètre vertical de la voûte.

L'axe transversal ou frontal est situé sur un même plan que les arcades alvéolaires, ce qui définit ainsi la largeur de la voûte. Ce diamètre sera pris à la partie moyenne, c'est-à-dire au niveau des molaires ou des prémolaires.

Le diamètre vertical sera la perpendiculaire abaissée du sommet de la voûte sur l'axe transversal. Il permettra donc de définir et mesurer la hauteur de la voûte.

Suivant le rapport déterminé par ces deux axes une voûte sera dite:

Basse si : $\frac{\text{Diamètre trans.}}{\text{Diamètre verti.}} = 2$ ou voisin de 2.

Haute si : $\frac{T}{V} = 1{,}5.$

Ogivale si : $\frac{T}{V} = I$ ou plus petit que I.

(Ces chiffres étant exprimés en centimètres).

Chatellier définit d'une façon moins mathématique, mais d'un sens clinique très précis, la voûte en ogive de la façon suivante:

« Les arcades dentaires sont, dit-il, très rapprochées, de telle sorte que le diamètre transversal de la voûte est très réduit si on le compare au diamètre antéro-supérieur.

« La conséquence immédiate de ce fait est de donner un petit rayon de courbure à l'arcade alvéolaire supérieure et de lui donner une saillie prononcée à l'avant. Cette saillie de la région antérieure de l'arcade est encore augmentée par la projection en avant de l'os incisif et des dents qu'il supporte. Celles-ci font souvent une saillie considérable à l'avant, repoussant la lèvre supérieure sous laquelle elles apparaissent. L'os incisif est d'autant plus proéminent que l'arcade alvéolaire est moins développée et que le vomer qui lui sert de support a été moins enrayé dans son développement. Les apophyses palatines sont déviées en haut de manière à constituer la forme ogivale de la voûte ».

Cette définition suffit à nous faire entrevoir les troubles divers que peut entraîner cette malformation squelettique. Ils sont, en effet, de deux ordres : fonctionnels et esthétiques.

1° Troubles fonctionnels. — Ce sont les plus importants.

Ces troubles ont leur répercussion au niveau de l'arcade dentaire par des anomalies de position des dents et surtout des dents, permanentes sur cette arcade. Il s'ensuivra donc un mauvais articulé interdentaire. En effet, la somme des diamètres mésio-disto des dents permanentes étant supérieure à la longueur de la parabole de l'arcade, ces dents ne peuvent s'inscrire harmonieusement: il s'ensuivra donc des malpositions.

C'est surtout au niveau des incisives centrales et des canines que nous constatons cette défectueuse implantation. Les incisives centrales suivant la projection de l'os incisif sont rejetées à l'avant, elles ont leur grand axe dirigé de dehors en dedans et chevauchent l'une sur l'au-

tre. Les canines, qui ont une évolution plus tardive ne trouvant plus leur place normale sont, dans l'immense majorité des cas, situées en dehors de l'arcade alvéolaire.

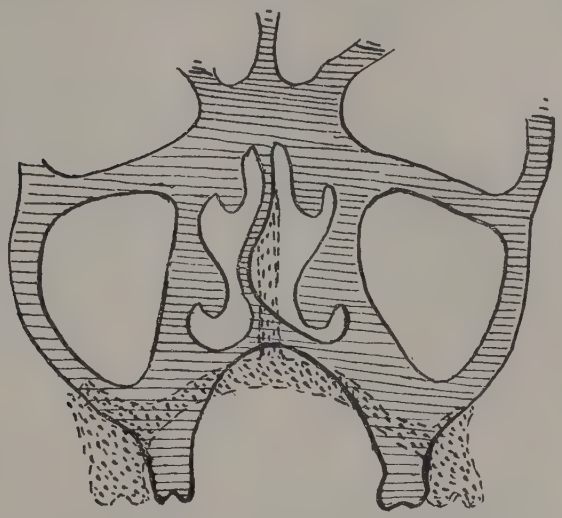

Schéma montrant le mécanisme de la déviation de la cloison par élévation du plancher nasal (D'après Dr Stoddart-Barr).

Outre ces malpositions dentaires l'ogivalité de la voûte détermine un rétrécissement du calibre des fosses nasales dans le sens vertical et frontal; cette élévation palatine entraînant une surélévation du plancher des fosses nasales détermine, par ce mécanisme, une déviation du septum. Cette simple déformation et cet obstacle anatomique suffit à créer de l'insuffisance respiratoire nasale. Le sujet atteint d'imperméabilité nasale devient donc nécessairement un respirateur buccal.

2° Troubles esthétiques.

Cette respiration buccale entraîne à son tour des troubles esthétiques très caractéristiques, nous ne les décrirons pas, c'est le type du pseudo-adénoïdien.

Passons brièvement en revue les diverses causes qui peuvent entraîner cette malformation. A ce sujet, les di-

vers auteurs qui se sont occupés de la question ne sont pas d'accord, et de nombreuses théories furent émises.

Certains auteurs, tel que Galippe, attribuent cette malformation squelettique à une cause héréditaire tératologique; les enfants héritent directement de leurs parents de ce vice d'architecture.

Kollmann, Siebermann et, en France, Neveu, recherchent dans la conformation héréditaire du massif facial la cause de cette anomalie. Tandis que chez les brachycéphales le tissu osseux est disposé en largeur, avec une distance byzygomatique large, des os malaires éloignés l'un de l'autre, la voûte palatine est basse et large; inversement, chez les dolichocéphales dont le système osseux est allongé et étroit, la voûte est haute et étroite. Neveu ajoute à cette théorie un nouvel élément et admet une cause additionnelle pathologique qui serait liée à la scrofule, au lymphatisme à l'hérédo-syphilis et aux végétations adénoïdes.

Si pour ces auteurs la formation de la voûte ogivale est une cause acquise primitive, pour d'autres au contraire elle serait secondaire.

Cette deuxième conception a rallié les suffrages de la majorité des auteurs, mais ici encore les avis sont très partagés.

Les rhinologistes admettent une cause acquise locale: Chatellier, Robert, Ruault, Korner, Wagner, font de la rhinite hypertrophique chronique, de l'hypertrophie des amygdales et des végétations adénoïdes, les facteurs principaux de cette malformation. Pour eux, les végétations adénoïdes créent la voûte ogivale.

Wagett, Korner, Waldow, Moriz, Schmith, Combeck, insitent principalement sur le rôle joué par le relâchement des sangles musculaires des élévateurs ainsi que la pose de la langue chez le respirateur buccal.

Ils admettent donc une cause locale mécanique qui serait le déséquilibre musculaire.

A côté de ces causes locales, d'autres auteurs font entrer en ligne de compte des causes d'ordre général.

Marfan et Lemaire se sont efforcés à démontrer, apportant à l'appui de leurs théories un grand nombre d'observations, que parmi les divers états pathologiques qui pouvaient favoriser cette déformation, il fallait en premier lieu placer le rachitisme.

Marfan réfute un à un les arguments qui viennent plaider en faveur des autres théories.

Contre la théorie de Neveu il apporte une statistique intéressante portant sur l'indice céphalique de 47 enfants rachitiques. Sur ce nombre, 40 étaient brachycéphales, 6 mésaticéphales et un seul était dolichocéphale. Il soulève ensuite l'objection suivante contre la théorie des rhinologistes en faisant remarquer que, ni l'ablation des végétations adénoïdes, ni celle des amygdales palatines, n'entraînait une modification appréciable dans l'architecture de la voûte palatine.

Pour appuyer sa théorie incriminant surtout le rachitisme dans cette anarchie architecturale, il apporte des observations personnelles basées sur l'examen de nourrissons rachitiques: « sur 47 jeunes sujets avec ogives palatines, 37 portaient des déformations squelettiques qui ne laissaient aucun doute sur l'existence présente ou passée du rachitisme ».

Marfan montre que c'est pendant la période de grande activité du rachitisme que se constitue cette déformation. Le rachitisme, en effet, ramollissant les os et pouvant incurver des tibias en forme de lame de sabre, peut bien laisser son empreinte au niveau du maxillaire supérieur. Les manifestations de cette maladie se rencontrant surtout au niveau du squelette où l'ossification est la plus active, rien n'est plus naturel que de concevoir que le maxillaire supérieur soit particulièrement atteint, car à la période de plus grande activité du rachitisme à l'éruption des dents temporaires s'associent des échanges nutritifs très intenses.

Nous nous permettons, avant de terminer ce chapitre, d'apporter au sujet de l'étiologie et de la pathologie de la voûte ogivale le résultat d'une statistique que nous avons établie à l'hôpital Trousseau dans le service de notre maître, M. Lemerle.

Nous avons examiné pendant quatre mois tous les enfants opérés de végétations adénoïdes dans le service de M. Rouget et nous avons observé que sur 354 *petits malades opérés,* 61 *seulement présentaient une atrésie très marquée avec voûte ogivale, ce qui nous permet d'établir la proportion de* 17,20 *%.*

Il nous semble donc qu'on ne doit pas attribuer aux végétations adénoïdes le rôle qu'on a bien voulu leur faire jouer et qu'elles ne sont que la cause occasionnelle et non la cause déterminante dans la formation de la voûte ogivale.

LA TECHNIQUE OPÉRATOIRE

La disjonction brusque des os maxillaires supérieurs est, nous l'avons dit, une intervention facile à réaliser si on a soin toutefois de suivre une technique et un mode opératoire précis.

Nous allons donc envisager successivement:

1° L'appareillage par lui-même;

2° Les divers temps qui régissent cette intervention.

Description de l'appareil.

L'appareil employé est un appareil inamovible. Il comprend: un ancrage par bague, deux plaques, un vérin.

L'ancrage: Il est constitué par des bagues parfaitement ajustées en bouche après avoir séparé, au préalable, les dents au moyen de ligature de fil de lin. Ces bagues seront serties sur la dent de six ans et la première prémolaire de chaque côté de l'arcade. Le métal employé sera soit de l'or à 22 carats ou, plus simplement encore, du maillechort ayant 6/10 mm. d'épaisseur. Les bagues étant ajustées, on prendra une empreinte au plâtre.

La plaque: Les plaques seront coulées, elles devront se mouler exactement sur les faces palatines du groupe dentaire, molaires, deuxièmes prémolaires, premières prémolaires et s'étendant jusqu'à la canine; elle ne devra, en aucun cas, s'appuyer sur la muqueuse: la pression exercée par le vérin au niveau de celle-ci pourrait provoquer un sphacèle et retarder, par ce fait, la bonne marche de l'intervention. L'or ou l'argent seront employés, suivant le métal utilisé pour les bagues.

Le vérin: On emploiera le vérin de Watry, qui a le gros avantage d'être résistant, inoxydable, de présenter un pas

micrométrique et de posséder sur chaque filet un contre-écrou de blocage. Point d'application : le vérin sera soudé à la plaque perpendiculairement à l'axe sagittal de la voûte et au milieu de l'espace interdentaire, première prémolaire, deuxième prémolaire.

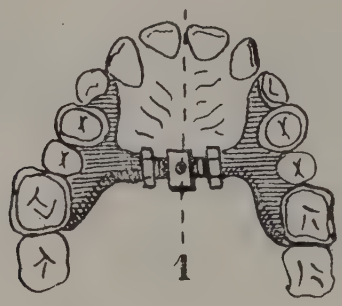



1° L'appareil mis en place.
2° Tige servant à actionner le vérin.

Construction de l'appareil.

Nous n'insisterons pas sur les détails de construction de cet appareil si facile à réaliser dans son ensemble; nous soulignerons seulement l'intérêt qu'il y a de présenter le vérin dans sa position définitive avant que les plaques soient coulées. Pour ce faire, il suffit d'huiler chaque extrémité du vérin, de les chauffer légèrement et de les mettre en place sur la plaque de cire suivant la position que nous avons décrite.

Laisser refroidir la cire, puis chauffer légèrement la partie centrale du vérin, ce qui permettra de le retirer. On aura ainsi aménagé sur les plaques de cire deux petits épaulements qui permettront, après coulée, d'avoir un repère précis pour souder les deux embouts du vérin. On veillera également au sens d'action du vérin, petit détail

insignifiant qui sera souvent fort utile à l'opérateur s'il a plusieurs disjonctions en cours, pour lui éviter de tâtonner sur le sens du vérin.

On utilisera pour actionner ce vérin une petite tige métallique longue de 10 cm. environ, légèrement coudée à l'une de ses extrémités et dont le diamètre répondra à la lumière du vérin, l'autre extrémité sera aplatie et présentera une échancrure carrée répondant à la hauteur des pans de l'écrou et qui servira de clé de blocage.

Mode opératoire.

Mettre l'appareil en place afin de s'assurer de sa bonne position et de sa parfaite stabilité. Procéder ensuite au scellement de l'appareil. On a intérêt, afin de ne pas encourir les risques d'un déscellement, de placer l'appareil la veille de l'intervention afin de ne pas entraver par une manœuvre trop hâtive la bonne cristallisation du ciment et par suite son bon durcissement.

Afin de suivre les étapes successives de l'intervention il est nécessaire, sinon indispensable, de s'assurer le contrôle de la radiographie et le contrôle mensurateur. La radiographie sera prise en vertex, c'est-à-dire la plaque intra-buccale tenue par les deux maxillaires en occlusion, l'ampoule placée perpendiculairement au plan sensible.

1er *temps de la disjonction:* (Avant d'intervenir: 1re radiographie). On agit sur le vérin au moyen de la tige métallique par petits à-coups et on lui fait décrire un tour. A ce moment l'enfant éprouve une légère sensibilité au niveau des dents qui servent de point d'appui, puis cette sensibilité ne tarde pas à disparaître pour faire place à une sensation de traction localisée par l'enfant lui-même, qui y porte son doigt, au sommet de la pyramide nasale On cesse alors d'agir sur le vérin pendant quelques minutes. Puis on tourne à nouveau d'un tour, la sensation nasale s'accentue, la sensibilité au niveau des dents à complètement disparu. On bloque alors les contre-écrous et l'on renvoie le petit malade. Si nous faisons une radiographie après cette première séance nous voyons que la symphyse maxillaire commence à se décaler.

2e *temps:* On reprend l'intervention 4 à 5 heures après. Le vérin commence à tourner plus librement. On tourne jusqu'à ce que l'on éprouve cette résistance osseuse du premier temps. La sensation de traction s'accentue au niveau du nez, l'enfant dit spontanément qu'il a la sensation de mieux respirer. On ajourne le petit patient au lendemain en recommandant aux parents de bien surveiller l'enfant au point de vue respiratoire. On note le gain obtenu dans la journée. Ce gain, suivant les cas, varie de 1 à 2 mm.

3e *temps:* Les parents ont constaté une grande amélioration au point de vue respiratoire, l'enfant ne dort plus la bouche ouverte, il ne ronfle plus, son sommeil est plus calme. Localement le diastème incisif commence à se déclarer. On agit alors sur le vérin et l'on constate que le vérin tourne alors plus librement, la résistance est vaincue, le décalage osseux est obtenu. Dès ce moment on peut mobiliser facilement avec les doigts les os maxillaires supérieurs. Le diastème se marque de plus en plus. On fait une nouvelle radiographie qui confirme la disjonction.

Mensuration: 3 à 5 mm. de gain.

On continue à intervenir ainsi pendant deux, trois ou quatre séances jusqu'à ce que l'on ait obtenu un diamètre interprémolaire et intermolaire, correspondant à l'indice de Pont normal du sujet. Au fur et à mesure que nous intervenons le diamètre interprémolaire et intermolaire augmente et le diastème incisif s'accuse de plus en plus. Les incisives centrales deviennent alors légèrment douloureuses.

Les deux résultats cherchés étant obtenus l'appareil, jusqu'alors dynamique, devient statique et peut servir d'appareil de contention. On laisse l'appareil ainsi en contention pendant un mois à six semaines, temps nécessaire à la consolidation. On fait alors une nouvelle radiographie qui montre en effet la présence d'un tissu ostéo-fibreux néoformé. Un mois après la dernière intervention on convoque le petit malade et l'on constate une amélioration très nette de son état général ; localement, la perméabilité nasale est rétablie, il ne ronfle plus, il ne respire plus par la bouche, son facies s'harmonise,

la pyramide nasale s'aplatit légèrement, la lèvre supérieure s'allonge, le diastème incisif est tout à fait réduit, les faces proximales des incisives sont au contact et ont repris leur place normale. Les os maxillaires sont solidarisés. Une nouvelle radiographie décèle l'image de tissu osseux, la brèche symphysaire est comblée. Si l'on veut hâter la consolidation on pourra prescrire à notre petit malade une série de douze séances de rayons ultra-violets qui viendront activer le phénomène d'ostéogénèse.

INDICATIONS ET CONTRE-INDICATIONS

I. Indications.

La disjonction brusque des os maxillaires supérieurs sera pratiquée toutes les fois que nous serons en présence d'un enfant atteint d'imperméabilité nasale par dystrophie squelettique du maxillaire supérieur.

Soit que cette insuffisance nasale ait été signalée par le rhinologiste ou qu'elle soit la découverte du stomatologiste que l'on a consulté pour la correction de malpositions dentaires. Lorsque l'on se trouve en présence d'un enfant atteint d'atrésie avec voûte palatine haute, on devra s'assurer avant toute chose de sa bonne ventilation nasale. Si l'on constate une diminution de perméabilité nasale ont doit, de concert avec le rhinologiste qui aura s'il y a lieu débarrassé le cavum des végétations adénoïdes, pratiquer la disjonction maxillaire.

C'est là le point le plus important et on fera comprendre aisément aux parents de notre petit patient qu'il est plus utile de rétablir cette fonction respiratoire déficiente et que la régularisation des dents n'est que secondaire.

II. Contre-Indications.

Si ce procédé présente des indications très précises il ne peut être pratiqué malheureusement que dans les cas favorables.

Pour permettre en effet une bonne stabilité à l'appareil il faut s'assurer de la solidité des points d'appui. Or, l'état de résistance des points d'appui relève de deux facteurs principaux, d'abord l'état des dents, ensuite l'âge du sujet.

1° *Les dents.* — Il est évident que l'on ne pourra s'assurer d'un bon sertissage des bagues et par suite d'une bonne tenue de l'appareil que sur les dents dont la couronne n'aura pas été en grande partie détruite par la carie.

2° *L'âge.* — Il serait intéressant de pratiquer cette disjonction le plus tôt possible si l'on ne se heurte pas à une trop grande indocilité du petit patient. Nous ne sommes intervenus que sur des enfants n'ayant pas dépassé l'âge de 14 ans. Il semble qu'il n'y ait pas d'âge limite pour cette intervention et que la disjonction pourrait se pratiquer également chez l'adulte, les os maxillaires supérieurs ne présentant jamais une soudure complète.

Il faut, d'autre part, pour le bon équillibre de l'appareil rechercher la symétrie des points d'appui. Or, il est un âge où il est difficile de trouver cette symétrie, c'est entre 10 et 11 ans. A cet âge, en effet, les racines des dents temporaires sont en grande partie résorbées et ne présentent donc pas une résistance assez grande à la force exercée par le vérin. Les dents permanentes insuffisamment évoluées ne permettent pas l'ajustage parfait de bagues à leur niveau.

Il semble donc que c'est vers 7 à 8 ans ou avant que l'on ait le plus de chance de trouver des points d'appui solides susceptibles de résister à la pression de l'appareil.

Avantages.

Quels sont les avantages de la disjonction brusque des os maxillaires supérieurs? Nous ne ferons pas ici une analyse critique des divers appareils employés en orthodontie courante pour corriger l'atrésie. Nous sortirions des limites que nous nous sommes fixées et la seule objection que nous puissions formuler, et c'est là nous le croyons un grief sérieux contre ces divers appareils, *c'est la lenteur de leur action.*

Suivant les règles édictées par les orthodontistes on ne doit jamais dilater de plus d'un 1/2 millimètre à un millimètre par mois. Quelle longueur de traitement pouvons-nous alors envisager pour certains cas d'atrésie qui demandent une expansion de 10 à 12 mm. La perspective d'un traitement de si longue haleine fera bien souvent reculer les parents de notre petit malade même devant l'impérieuse nécessité d'intervenir. L'expansion par ce mode d'appareil nécessite, d'autre part, une surveillance continue du praticien qui devra fréquemment le vérifier, y apporter de nombreuses modifications et bien souvent

même le changer totalement. Que de temps de perdu pour le petit patient qui devra soustraire de sa vie scolaire de nombreuses heures d'études pour les passer dans le cabinet du spécialiste. De plus, ce traitement long et dispendieux ne pourra s'appliquer qu'à une clientèle aisée et devient impossible à appliquer dans la clientèle hospitalière.

Nous pouvons alors mettre ici notre méthode en parallèle pour en faire apprécier un des avantages qui est la brièveté de son action: 4 à 5 jours suffisent, en effet, pour obtenir le résultat que nous n'aurions pu obtenir avec d'autres appareils qu'au bout de 15 à 20 mois.

Nous lisons dans le rapport d'Izart, sur l'expansion transversale des maxillaires, une critique sévère au sujet de la disjonction maxillaire:

« La disjonction intermaxillaire, dit-il, est une opération d'exception destinée à rétablir rapidement la perméabilité nasale. Elle sera décidée après entente préalable avec le rhinologiste et sera réservée au cas où une expansion lente serait incapable de donner le même résultat ».

Que reproche Izart à cette méthode? Inconvénients au point de vue dentaire, en raison de la séparation des incisives centrales supérieures et des troubles d'articulé avec le maxillaire inférieur? Nous répondrons à ces objections en faisant remarquer, que:

1° La séparation des incisives, comme le montrent les radiographies et les modèles après traitement n'est que temporaire, le diastème incisif se réduit de lui-même et les incisives centrales reprennent normalement leur place sur la ligne médiane ;

2° L'articulé interdentaire n'est pas troublé car le maxillaire inférieur, sous l'action de la tonicité des muscles de la langue et des sangles musculaires qui le soutiennent, se dilate progressivement et suit le maxillaire supérieur.

Si même ces petits inconvénients existaient, n'est-il pas un argument qui plaide en faveur de la disjonction ? N'est-ce pas d'intérêt capital de faire recouvrer à l'enfant une de ses fonctions vitales abolies qui est le rétablissement de la perméabilité nasale.

Or, nous ne craignons pas de nous répéter en disant que ce traitement a pour but de rétablir la fonction avant l'esthétique.

La disjonction maxillaire ne doit donc pas être à notre point de vue une méthode d'exception mais, au contraire, elle devra se généraliser et être systémathiquement appliquée chez tous les enfants atteints d'atrésie et d'obstruction nasale. Elle viendra ainsi parachever l'œuvre du rhinologiste qui aura libéré les voies respiratoires supérieures des végétations adénoïdes.

D'autre part, si les appareils usités en orthodontie rendent en un temps plus ou moins long au maxillaire supérieur ses diamètres normaux, agit-on vraiment sur le massif osseux et n'agissent-ils pas simplement sur les dents ou les procès alvéolaires. Georges Villain écrit à ce sujet dans son rapport au Congrès de Reims, en 1907, sur les appareils extenseurs en orthodontie: « Nous pouvons donc conclure que ce n'est pas directement sur le corps du maxilaire qu'agissent les appareils mais bien sur les dents car, quelle que soit la position occupée par les dents, quelle que soit la résistance résultant de cette position si nous agissons sur les maxillaires, la force ne saurait nullement entrer en ligne de compte avec la résistance due à la position normale des dents, les arcades étant dans ce cas seules et en bloc déplacées, leur résistance à l'écart égale, nous devrions toujours obtenir un écartement symétrique. Le mouvement des dents, comme l'a montré Farrar, s'opère de deux façons:

1° Par transformation osseuse (ostéite réréfiante, ostéite condensante);

2° Par élasticité des bords alvéolaires.

En réalité la correction de l'atrésie ne s'obtient que par l'élasticité des tables alvéolaires. C'est ainsi que nous observons la facilité relative de corriger l'atrésie chez les malades à voûte palatine dites en ogive ou la rapidité avec laquelle l'écartement de l'arcade inférieure (à bords alvéolaires minces) se caractérise de l'écartement plus lent de l'arcade supérieure (à bords alvéolaires épais) chez un même sujet.

On a souvent confondu l'écartement des maxillaires, auquel je ne crois pas, et l'élargissement de l'arcade par déplacement externe de tout le bloc des molaires et prémolaires. Je n'en veux pour exemple que les nombreux modèles que l''on nous montre avant et après le résultat. Examinez-les tous, ils ont été pris immédiatement après l'intervention, les dents sont obliques buccalement dans une proportion égale à celle de l'écartement obtenu. Les voûtes palatines en V forment un exemple frappant de l'élasticité des bords alvéolaires qui sont très minces et par conséquent suivent facilement le mouvement des dents. Si vous examinez attentivement les modèles d'un redressement de voûte en ogive, vous remarquerez que l'écartement qui étonne tout d'abord et semble être dû au déplacement du corps du maxillaire n'est qu'une illusion d'optique, la voûte garde sa profondeur, elle n'est diminuée par rapport à la hauteur des cuspides que parce que les dents se sont déplacées obliquement et l'écartement de la voûte se réduit en réalité à l'écartement des tables alvéolaires.

Si nous examinons maintenant deux modèles avant et après disjonction, on peut constater:

1° Que l'axe sagittal des prémolaires n'a pas changé, que les cuspides externes ne sont pas vestibulées;

2° Que la courbure de l'arc palatin est plus tendue.

Il semble donc que la disjonction des os maxillaires supérieurs n'agit pas uniquement sur les dents et les procès alvéolaires mais surtout sur le massif osseux.

Observation I.

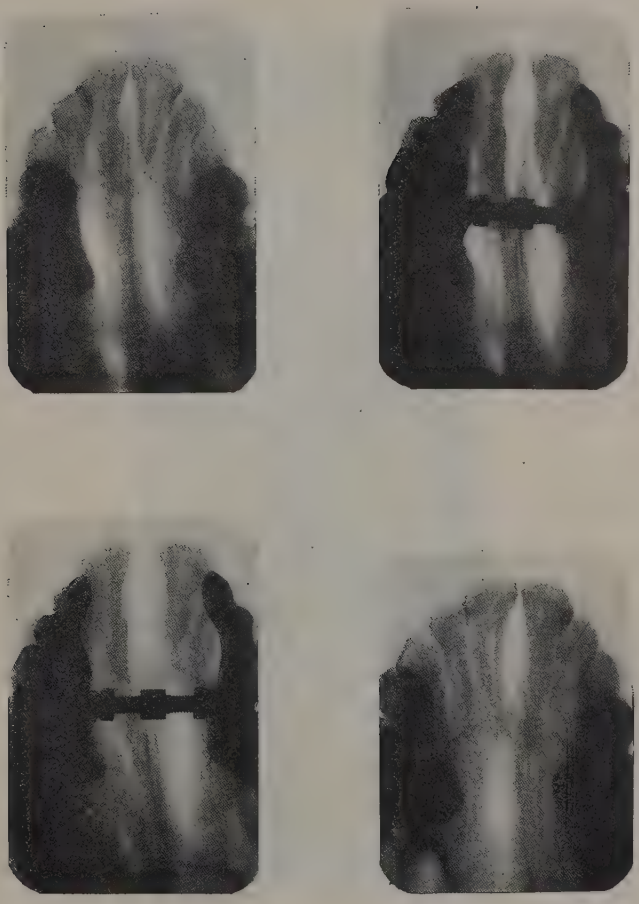

I. Avant disjonction. — II. 2 jours après. — III. 6 jours après. — IV. 1 mois après.

Observation I.



A

B

C

a) Avant. — *b*) Pendant. — *c*) Quinze jours après.

OBSERVATIONS

Observation I.

(*Hôpital Trousseau*, 1er *juillet* 1928.)

Gil..., Lu..., âgée de 12 ans:

Antécédents héréditaires: père éthylique, mère bien portante.

Antécédents personnels: née à terme, élevée au biberon.

Antécédents pathologiques: rougeole à 3 ans, Heredo syphilis, il y a 2 ans Wassermann positif, traitement spécifique, sulfarsénobenzol, muthanol.

Etat général actuel: aspect chétif, visage pâle, type adénoïdien, respiration buccale, ronfle la nuit, sommeil agité, essoufflement à la course, signes de rachitisme très nets.

Examen endo-buccal : érosions congénitales au niveau des sucisions congénitales et des dents de six ans, protrusion du massif incisif, voûte palatine en V. renverse. Indice de Pont: diamètre inter-prémolaire, 25 mm. au lieu de 35 mm., gain 10 mm.

Capacité respiratoire: indice spirométrique (mesurée au spiromètre de Pescher, inspiration nasale), 1 lit. 1/4 ; périmètre thoracique: inspiration, 61 cm.; expiration, 58 cm.; gain 3 cm.

Examen rhinologique (rhinoscopie antérieure) : opérée des végétations adénoïdes il y a trois ans; les ailes du nez sont accolées à la cloison. A droite, concavité de la cloison, hypertrophie du cornet supérieur, plancher des fosses nasales surélevé, filière nasale très diminuée de calibre. A gauche: convexité de la cloison, cornet et cloison au contact, on ne voit pas le cavum, on ne voit pas le voile, perméabilité nasale nulle.

Pose de l'appareil le 3 juillet au matin.

1re séance: 2 tours de vérin, sensibilité au niveau des points d'appui, sensation de traction localisée au sommet de la pyramide nasale.

2e séance : 6 heures après, on tourne le vérin de nouveau, même sensibilité nasale. Distance inter-prémolaire, 27 mm.; distance inter-molaire, 29 mm.; gain, 2 mm.

3e séance: Le lendemain matin, le diastème incisif commence à se déclarer. Distance inter-prémolaire, 28 mm.; distance inter-molaire, 30 mm.; gain, 3 mm.

4e séance: 6 heures après, diastème incisif s'accuse de plus en plus, 1 mm. Distance inter-prémolaire, 29 mm.; distance inter-molaire, 31 mm.; gain, 4 mm.

5e séance: Deux jours après le début de la disjonction, l'enfant respire mieux, n'a pas ronflé comme de coutume, sommeil calme. A l'examen, la pyramide nasale est légèrement écrasée, les ailes du nez ne viennent plus au contact de la cloison. Diastème incisif, 2 mm.; distance inter-prémolaire, 31 mm.; distance inter-molaire, 32 mm.; gain 6 mm., 5 mm. On mobilise facilement les 2 os maxillaires qui ne sont plus solidaires l'un de l'autre.

6 jours après: Diastème incisif, 4 mm 5; distance inter-prémolaire, 35 mm.; distance inter-molaire, 36 mm. La respiration nasale est très améliorée, l'enfant ne respire plus par la bouche. L'appareil est laissé en contention pendant un mois.

A ce moment, nous revoyons notre petite malade, l'état général s'est grandement amélioré, elle prend du poids, peut jouer sans être essoufflée, les nuits sont devenues calmes, ne ronfle plus. Localement, le diastème suci if est réduit. Les incisives centrales sont au contact, les os maxillaires sont solidarisés.

Examen rhinologique post-opératoire: à droite, légère concavité de la cloison, plancher des fosses nasales abaissé, filière nasale libre; à gauche, légère concavité de la cloison, la cloison n'est plus au contact du cornet, on voit le travum et le voile perméabilité nasale presque normale, plancher des fosses nasales abaissé.

L'enfant part en vacances pendant un mois. A son retour, état général très satisfaisant, le poids a augmenté de 2 kil. 500.

Capacité respiratoire: indice spirométrique, 1 litre 3/4, gain: 1/2 litre; perméabilité thoracique: insp. 65; exp. 58; gain 6 mm.

Observation II.

(*Hôpital Trousseau*, 15 *mars* 1927)

Mil..., Pierre, âgé de 15 ans:

Antécédents héréditaires: père et mère bien portants.

Antécédents personnels: né à terme, élevé au biberon.

Antécédents pathologiques: rougeole à l'âge de 3 ans.

OBSERVATION II.



I. Avant disjonction. — II. Après la 1re séance, 2 tours de vérin. — III. Après la 2e séance, 4 tours de vérin. — IV. Après la 4e séance. — V. — Un mois après.

Observation II.



a) Avant. -- *b*) Quatre jours après, — *c*) Un mois après.

Etat général actuel: respiration buccale, ronfle la nuit, essoufflement à la course.

Examen endo-buccal: dents permanentes évoluées, légère protusion du massif incisif, les incisives centrales chevauchent, voûte palatine haute et asymétrique. Indice de Pont: diamètre inter-prémolaire, 35 mm. au lieu de 40 mm.; diamètre inter-molaire, 45 mm. au lieu de 50 mm.

Capacité respiratoire: indice spirométrique (spiromètre de Pescher), 1 litre 1/2; périmètre thoracique: inspir., 64 cm.; expiration, 61 cm.; gain, 3 cm.

Examen rhinologique: opéré des végétations adénoïdes il y a deux mois, rhinoscopie antérieure. Narine gauche: concavite de la cloison, cornet inférieur hypertrophié, on voit la tête du cornet moyen, on ne voit pas le cavum, filière nasale diminuée de calibre, plancher des fosses nasales surélevé. Narine droite: forte convexité de la cloison, cornet inférieur normal, on voit la tête du cornet moyen, on ne voit pas le cavum, plancher des fosses nasales surélevé, perméabilité très diminuée.

Disjonction commencée le 25 mars 1927.

1re séance, à 11 heures: on fait décrire deux tours au vérin, l'enfant accuse une légère sensibilité au niveau des points d'appui, cette sensibilité disparaît pour faire place à une légère douleur nasale; le soir, à 9 heures, céphalée légère, la douleur nasale persiste.

Le lendemain, à 11 heures: deux tours de vérin à nouveau, l'enfant a la sensation de mieux respirer. Distance inter-prémolaire, 37 mm., gain 2 mm.; distance inter-molaire, 48,5, gain, 3 mm. 5. A 5 heures: distance inter-prémolaire, 38, gain 3 mm.; distance inter-molaire, 49, gain 3 mm.

Deux jours après le début de l'intervention, l'enfant ne ronfle plus, la nuit est calme, la respiration nasale est grandement améliorée, les incisives centrales ne chevauchent plus.

Trois jours après: le diastème inter-incisif = 1 mm., légère douleur au niveau des incisives centrales et de la symphyse. Diastème inter-incisif, 1 mm. 5; distance inter-prémolaire, 39 mm., gain 4 mm.; distance inter-molaire, 50 mm., gain 4 mm.

Les os maxillaires peuvent être mobilisés avec les doigts.

Le diastème incisif s'accuse de plus en plus = 3 mm.

La distance inter-prémolaire, 40 mm.; la distance inter-molaire, 50 mm.; diamètres normaux.

L'appareil est alors laissé en contention pendant un mois.

Examen rhinologique post-opératoire: Narine droite: le pied de la cloison est encore légèrement dévié, on voit la tête du cornet moyen, on voit le cavum, la filière nasale est libre. Narine gauche: la cloison est plate, on voit la tête du cornet moyen, on voit le cavum, la filière nasale est libre.

Nous avons revu notre petit malade au bout d'un mois. Les os maxillaires sont solidarisés, le diastème incisif est réduit, les incisives centrales sont au contact.

Depuis un mois l'enfant ne ronfle plus, les nuits sont calmes, l'essoufflement à la course a disparu.

Capacité pulmonaire: indice spirométrique, 1 litre 3/4, gain 1/4 de litre; périmètre thoracique: insp., 67 cm.; exp., 61 cm.: gain 6 cm.

Observation III.

(*Hôpital Trousseau,* 29 *mars* 1927.)

Sad..., Ml..., âgée de 12 ans:

Antécédents héréditaires: père et mère bien portants.

Antécédents personnels: née à terme, élevée au biberon.

Antécédents pathologiques: rougeole à 5 ans, très souvent enrhumée l'hiver.

Etat général actuel: poids 39 kilos, facies pâle, légers signes de rachitisme (légère déformation thoracique), respiration buccale, ronfle la nuit, essoufflement à la course.

Examen endo-buccal: dents permanentes évoluées, occlusion normale, les incisives latérales sont lingualées, légère protrusion du massif incisif, voûte palatine haute et asymétrique. Indice de Pont: distance inter-prémolaire, 30 au lieu de 35, différence 5 mm.; distance inter-molaire, 39 au lieu de 44, différence 5 mm.

Capacité respiratoire pulmonaire: indice spirométrique 1 litre 1/4 (spiromètre Pescher), inspiration bouche fermée; périmètre thoracique: insp., 62,5; exp., 59; différence, 3 cm. 5.

Examen rhinologique: opérée des végétations adénoïdes il y a deux ans, cloison nasale légèrement déviée à concavité gauche, plancher des fosses nasales surélevé, insuffisance respiratoire nasale très marquée; à droite, convexité de la cloison, on voit le cornet inférieur et le cornet moyen.

Disjonction commencée le 28 mars 1927, à 11 heures.

OBSERVATION III

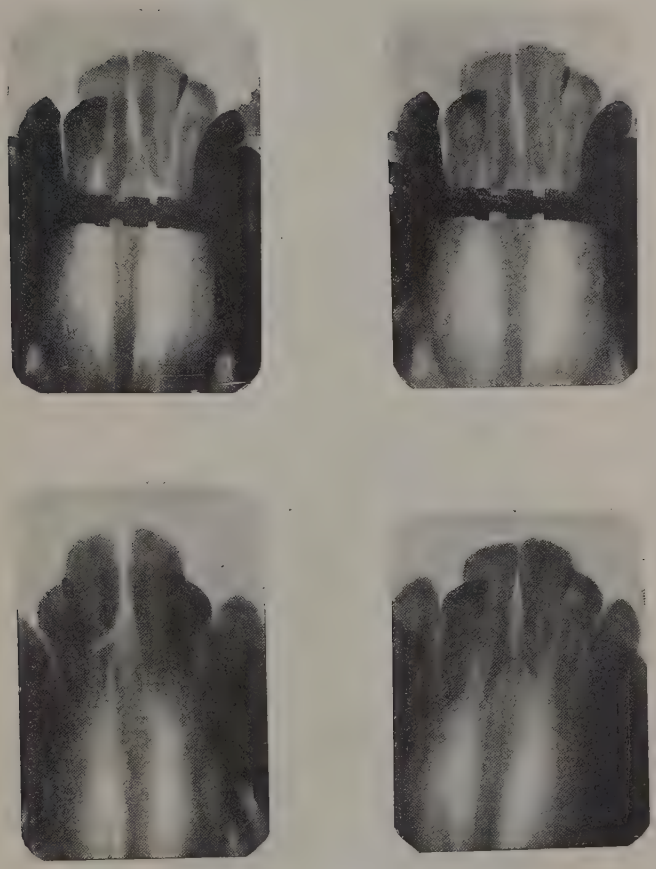

I. — Avant disjonction. — II. Après la 2e séance. — III. 1 mois après. IV. 8 mois après.

Observation III.



A. avant. — B pendant. — C. un mois après.

Le lendemain matin : diamètre inter-prémolaire, 33, gain 3 mm.; diamètre intermolaire, 41, gain 2 mm.

Deux jours après: légère douleur au niveau des incisives centrales, diastème incisif, 2 mm.; on mobilise facilement avec les mains les os maxillaires supérieurs; dans la nuit, amélioration de la respiration nasale, l'enfant ne ronfle plus, dort la bouche fermée.

Quatre jours après : diamètre inter-prémolaire, 34 mm. 5, gain 4 mm. 5 ; diamètre inter-molaire, 38,5, gain 4 mm. 5.

Examen rhinologique post-opératoire : à gauche, cloison plate, plancher des fosses nasales normal; à droite, rien de changé, la filière nasale est libre à droite et à gauche.

Nous avons revu l'enfant un mois après. Son état général est plus florissant. Son poids a augmenté de 2 kilos. Elle respire maintenant normalement par le nez. Plus d'essoufflement à la course.

Capacité respiratoire pulmonaire: indice spirométrique, 1 litre 3/4, gain 1/2 litre; périmètre thoracique: insp., 64,5; exp., 59; différence 5 cm. 5.

Observation IV.

(*Hôpital Trousseau*, 28 *janvier* 1927.)

Bar..., Rol..., âgé de 14 ans:

Antécédents héréditaires: père bien portant, mère hémoptysique.

Antécédents personnels: né à terme, élevé au biberon.

Antécédents pathologiques : broncho-pneumonie à 2 ans, rougeole à 2 ans 1/2, pas de température, légère ombre au sommet du poumon droit; a toujours été chétif et délicat.

Etat général actuel: poids 30 kilos, légers signes de rachitisme, déformation légère de la cage thoracique, respirateur buccal, ronfle la nuit, essoufflement à la course, monte difficilement les 5 étages de son logement, ne peut pas jouer, est essoufflé au moindre effort physique.

Examen endo-buccal: denture permanente évoluée, occlusion normale (classe 1 d'Angle), protrusion du massif incisif, chevauchement des incisives centrales, voûte palatine ogivale asymétrique. Indice de Pont: diamètre inter-prémolaire, 32 au lieu de 40, différence 8 mm.; diamètre inter-molaire, 43 au lieu de 50, différence 7 mm.

Capacité respiratoire pulmonaire: indice spirométrique (spiromètre de Pescher), 1 litre 1/4, l'inspiration étant faite bouche fermée; périmètre thoracique: expiration, 60,5; inspiration, 62 cm.; différence, 1 cm. 5.

Examen rhinologique: opéré des végétations adénoïdes il y a 3 ans, cloison déviée à concavité gauche, éperon au niveau du cornet inférieur, hypertrophie du cornet inférieur à gauche. plancher des fosses nasales surélevé. Expérience de Rosenthal: 10 respirations à droite, 2 respirations à gauche. Miroir de Glatzel: image moitié plus petite à gauche. En résumé, forte imperméabilité nasale gauche.

L'enfant est appareillé le 28 janvier 1927 au matin. Un jour après la pause de l'appareil.

Distance inter-prémolaire: 35 mm.; gain, 2 mm; distance inter-molaire: 44 mm.; gain 1 mm.

Deux jours après:
Distance inter-prémolaire: 37 mm.; gain, 5 mm.; distance inter-molaire: 47 mm.; gain 2 mm.

L'enfant a la perception de mieux respirer par le nez. Son sommeil est calme. Ne ronfle plus.

Trois jours après:

Distance inter-prémolaire: 39 mm., gain 7 mm.; distance intermolaire: 47 mm., gain 5 mm.

Quatre jours après:

Distance inter-prémolaire: 40 mm., gain 8 mm.: distance intermolaire: 50 mm., gain 7 mm.

L'appareil est alors laissé en contention pendant un mois.

Examen rhinologique post-opératoire: La cloison nasale est redressée, l'éperon est moins saillant au niveau du cornet inférieur, le plancher des fosses nasales est abaissé, la perméabilité nasale est normale à droite et à gauche, l'image au miroir de Glatzel montre deux images égales à droite et à gauche. Expérience de Rosenthal positive: 20 respirations à droite, 20 respirations à gauche.

L'enfant ne ronfle plus, dort la bouche fermée. Les nuits sont calmes. Il monte aisément et sans essoufflement ses 5 étages. L'enfant qui ne pouvait pas courir fait devant nous deux fois le tour de la cour de l'hôpital bouche fermée sans être gêne ni essoufflé. Un mois après nous revoyons notre petit malade, nous enlevons l'appareil. Les incisives centrales ont repris leur

Observation IV.



I Avant disjonction. — II. 2 jours après. — III. 3 semaines après. — IV. 1 mois après. — V. 2 mois après.

Observation IV.



A

B

A. avant. — B. après.

Observation V.

I. Avant disjonction. — II. 1re séance, 2 tours de vérin. — III. 2 jours après. — IV. 3 jours après.

Observation V.



A

B

A. avant. — B. Après.

place normale; le diastème incisif est réduit. L'état général du petit malade s'est grandement amélioré, d'aspect plus florissant; son poids est augmenté de 1 kilo 500.

Capacité respiratoire pulmonaire: périmètre thoracique: inspiration 65 cm., expiration 61 cm., gain 3 cm.; indice spirométrique 1 litre 3/4, gain 1/2 litre.

Observation V.

(*Hôpital Trousseau*, 10 *mars* 1927.)

Pou..., Ad..., âgé de 10 ans:

Antécédents héréditaires: père et mère bien portants.

Antécédents personnels: né à terme, élevé au biberon.

Antécédents pathologiques : toujours été maigre et délicat, rougeole à 3 ans.

Etat général actuel: poids 28 kilos, facies pâle, type adénoïdien, signes de rachitisme évidents, déformation de la cage thoracique, respiration buccale, ronfle la nuit, essoufflement à la course.

Examen endo-buccal: dents permanentes évoluées, voûte palatine ogivale asymétrique. Indice de Pont: distance inter-prémolaire, 27 mm. au lieu de 37 mm. 5; gain 7; distance inter-molaire, 39 mm. au lieu de 46 mm. 8; gain 7 mm. 8.

Capacité respiratoire: indice spirométrique (spiromètre de Pescher), 1 litre 1/2; périmètre thoracique: inspiration, 61 cm.; expiration, 58 cm.; gain 3.

Examen rhinologique : opéré des végétations adénoïdes et amygdales à l'âge de 4 ans, la cloison nasale est déviée à concavité gauche, plancher des fosses nasales surélevé, on ne voit pas le cornet moyen, hypertrophie du cornet inférieur gauche, on ne voit pas le cavum à la rhinoscopie antérieure, la rhinoscopie postérieure montre un petit paquet de végétations adénoïdes. A droite, léger éperon et convexité de la cloison, on voit le cavum et le voile, perméabilité nasale insuffisante à droite et à gauche. Miroir de Glatzel: image plus petite à droite. Expérience de Rosenthal : 15 respirations à droite, 5 respirations à gauche.

L'enfant est appareillé le 14 mai 1927, à 11 heures.

Après avoir fait décrire un tour et demi au vérin, nous faisons une radiographie dont l'image décèle le début du décalage osseux.

Nous revoyons l'enfant 6 heures après.

Le diamètre inter-prémolaire: 30 mm.; et le diamètre inter-molaire: 42; gain 3 mm.

Dès le début de l'intervention l'enfant accuse une légère douleur au niveau des points d'appui molaires et prémolaires des canines. L'enfant ressent également une légère sensibilité localisée par l'enfant lui-même au faîte de la pyramide nasale.

Le lendemain matin nous reprenons notre intervention. Nous agissons de nouveau sur le vérin et lui faisons décrire deux tours et demi. La nuit qui a succédé à cette intervention, la mère a constaté une amélioration très nette de la respiration nasale. La nuit est plus calme. L'enfant dort la bouche encore entr'ouverte mais ne ronfle plus. Le diastème incisif est très marqué. Il est égal à 1 mm. 1/2.

Le diamètre inter-prémolaire égale 32 mm.

Le diamètre inter-molaire égale 44 mm. Gain total, 5 mm.

Trois jours après cessation des douleurs au niveau des incisives. Diamètre inter-prémolaire, 33 mm.; diamètre inter-molaire, 45 mm.

Cinq jours après: diamètre inter-prémolaire, 35,5; diamètre inter-molaire, 46,5; diastème incisif, 4 mm.

Examen rhinologique post-operatoire: à la rhinoscopie antérieure: à gauche, on voit le cornet moyen, la cloison est plate, on voit le cavum et le voile, on voit les végétations à la rhinoscopie antérieure, le plancher des fosses nasales est abaissé; à droite, léger éperon de la cloison, on voit le cavum et le voile, cornet inférieur normal. Images au miroir égales à droite et à gauche. Expérience Rosenthal: 18 respirations à droite, 16 respirations à gauche.

Nous avons revu l'enfant un mois après. Les résultats sont maintenus. On enlève l'appareil. Les deux os maxillaires sont solidaires l'un de l'autre.

L'enfant revu quatre mois après présentait un état général très amélioré, une augmentation de poids de 3 kilos.

Capacité respiratoire: indice spirométrique, 1 litre 3/4, gain 1/4 de litre; périmètre thoracique: insp. 63 cm., exp. 58 cm., différence 5 cm.

Observation VI.

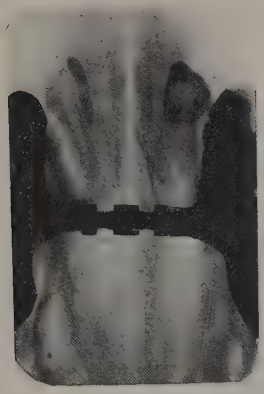

I. Avant disjonction. — II. Après la 1re séance, 2 tours de vérin. — III. 4e séance, disjonction terminée.

Observation VI.

A. avant. — B. après.

Observation VI.

(*Hôpital Trousseau*, 22 *avril* 1927.)

Lab..., Gaston, âgé de 13 ans:

Antécédents héréditaires: père et mère bien portants.

Antécédents personnels: né à terme, élevé au biberon.

Antécédents pathologiques: rougeole à 2 ans, coqueluche à 4 ans; depuis, l'état général est satisfaisant.

Etat général actuel: respirateur buccal, ronfle la nuit, sommeil agité, petits signes de rachitisme.

Examen endo-buccal : dents permanentes évoluées, protrusion très marqué du massif incisif supérieur, les incisives centrales chevauchent l'une sur l'autre, voûte palatine haute. Indice de Pont: diamètre inter-prémolaire, 33 au lieu de 40; différence 7 mm.; diamètre inter-molaire, 45 au lieu de 50; différence 5 mm.

Capacité respiratoire pulmonaire : indice spirométrique au spiromètre de Pescher, 1 litre 1/2, inspiration bouche fermée, périmètre thoracique: inspiration 63 cm.; expiration 60 cm.

Examen rhinologique: narine droite, légère concavité de la cloison et hypertrophie du cornet inférieur, on ne voit pas le cavum; plancher des fosses nasales surélevé; narine gauche, légère convexité de la cloison, cornet inférieur normal, filière nasale rétrécie. Expérience de Rosenthal : 20 à droite, 10 à gauche.

L'enfant est appareillé le 22 avril, à 11 heures.

Le même jour, à 4 heures:

Distance inter-prémolaire: 35 mm; gain: 2 mm.; distance intermolaire: 47 mm.; gain: 2 mm.

Le lendemain:

Distance inter-prémolaire: 36 mm. 5; gain: 3 mm. 5; distance inter-molaire: 47 mm. 5; gain: 2 mm. 5.

Trois jours après :

Distance inter-prémolaire: 38 mm. 5; gain: 5 mm. 5; distance inter-molaire: 49 mm.; gain: 4 mm.

Qautre jours après:

Distance inter-prémolaire: 40 mm.; distance inter-molaire: 50 mm.; diamètre normaux.

Examen rhinologique post-opératoire: Narine droite, cloison plate, plancher des fosses nasales normal, légère hypertrophie du cornet inférieur; Narine gauche: cloison normale, plancher normal, perméabilité nasale normale. Expérience de Rosenthal: 20 respirations à droite, 17 à gauche. La respiration nasale est libre, l'enfant ne ronfle plus la nuit.

CONCLUSIONS

1° L'atrésie du maxillaire supérieur entraîne suivant son degré une plus ou moins grande imperméabilité nasale.

A cette insuffisance respiratoire nasale correspond nécessairement une respiration buccale par compensation.

Cette respiration buccale est considérée de nos jours comme ayant une grave répercussion sur l'état général de l'individu et en particulier chez l'enfant.

2° Les appareils dilatateurs à action lente employés en orthodontie courante ne parviennent à rétablir la perméabilité nasale qu'au bout d'un temps considérable. Il serait intéressant d'y remédier au plus vite.

3° Les rhinologistes s'accordent à reconnaître que l'intervention directe pratiquée au niveau de la cloison chez l'enfant ne donne pas des résultats satisfaisants.

4° La disjonction brusque des os maxillaires supérieurs semble être l'opération de choix toutes les fois que l'on se trouve en présence d'un enfant atteint d'atrésie maxillaire accompagnée d'insuffisance respiratoire nasale.

Cette intervention, par son innocuité, la simplicité de sa technique et la rapidité de son exécution, permet de faire recouvrer à l'enfant en quelques jours cette fonction respiratoire déficiente.

Il est bien entendu que la disjonction inter-maxillaire n'a pas d'autre but et que la régularisation des malpositions dentaires sera obtenue par les procédés classiques usités en orthodontie courante;

5° En ce qui concerne la pathologie de l'atrésie du maxillaire supérieur avec voûte ogivale, nos recherches personnelles à l'hôpital Trousseau nous ont montré que sur 354 enfants opérés de végétations adénoïdes, 61 seulement présentaient de l'atrésie avec voûte en ogive.

Pourcentage: 17,28 %.

En conséquence, la théorie attribuant au rachitisme une cause déterminante de la voûte ogivale est celle qui nous satisfait le plus. Nous pensons donc que l'obstacle nasal constitué par les végétations adénoïdes forçant l'enfant à des habitudes vicieuses constitue une cause déterminante possible sur un terrain rachitique;

6° Indications. La disjonction brusque sera indiquée dans tous les cas d'atrésie accompagnée d'insuffisance respiratoire nasale.

Contre-indications. Le manque de résistance des points d'appui de l'appareil.

Vu : *Le Président de Thèse :*
P. Sebileau.

Vu : *Le Doyen :*
Roger.

Vu et permis d'imprimer :

Le Recteur de l'Université de Paris,
Signé : **Charléty.**

BIBLIOGRAPHIE

ANGELL (E. H.). — Treatment of irregularity of the permanent or. adult teeth.

The Dental Cosmos (Philadelphia), I, 1859-1860, n° 10, pages 540-544, n° 11, pages 599-600.

BROWN (G. V. I.). — The application of orthodontia principles to the prevention of nasal diseases.

The Dental Cosmos, 1903, n° 10, pages 765-775 (Philadelphia), XLV.

BROWN (G. V. I.) — The pathologic and therapeutic possibilities of upper maxillary contraction and expansion.

The Dental Cosmos (Philadelphia), XLV, 1914, n° 2, pages 137-154.

CHARLET (Robert). — La correction de l'obstruction nasale par l'orthodontie.

Le Lab. et le Progrès dentaire réunis, (Paris) 1913, n° 42, pages 335-336.

CRYER (M. H.). — The influence exerced by the dental arches in regard to respiration and general healt. *Items of interest* (New-York), XXXV, 1913, n° 3, pages 189-208. Dis. n° 2, pages 106-115.

DEAN. — The influence of the nose of widening the palatale arch.

Dental Cosmos (Philadelphia), 1909, n° 12, page 1224.

DE COSTER. — L'insuffisance maxillo-nasale. Son traitement par l'expansion squelettique.

Journées Médicales de Bruxelles, juin 1906.

DENZER. — The size of the infantile palate.

The Interm. Journal of Ortho. or Surg. and Radiog. (Saint-Louis), VIII, 1922, n° 8, pages 510-515.

DEWEY (Martin). — Development of the maxillary with reference to opening the median suture.

Items of interest (New-York), 1913, pages 182-208. Dis., pages 217-282,

DEWEY (Martin). — Changes of the nasal and oral cavity as a result of orthodontic treatment.

The interm. Journal of Orth. od Surg. and Radio, 1924, pages 23 à 33. Discuss., pages 34-37.

DEWEY (Martin). — Bone development as a result of mechanical force.

Report of further treatment in attempting the opening of the Intermaxillary suture in animals. Items of interest (New-York), XXXVI, 1914, n° 6, pages 420-432.

DEWEY (Martin). — Etiology and Orthondontic treatment of some types of deflected nasal septum.

Int. Journal of Orthod. or Surg. and Radio, 1916, page 358.

DOUMENGE. — Configuration de la voûte palatine dans ses rapports avec les déformations de la cloison nasale.

Annales des Maladies de l'oreille, du larynx, du nez et du pharynx (Paris), XLII, 1923, n° 11, pages 1057-1168.

DU PASQUIER. — La perméabilité nasale chez les enfants, son importance respiratoire, sa mesure, son amélioration.

La Médecine (Paris), 7e année, n° 11, août 1926, pages 860-861.

FAUCONNIER (M. A.). — Etude de la Morphologie Maxillo-faciale et des méthodes appliquées à la réduction de ses irrégularités.

Thèse Médecine (Paris), G. Delmas, Bordeaux, 1915.

FLEXER (G.). — L'esthétique et l'harmonie de la face et ses restaurations, 1925.

FRANCIS (Jean). — Extension des maxillaires et expansion des arcades dentaires par les appareils amovibles à plaques.

Communication au Congrès de Reims, août 1927. *L'Odontologie,* 15 octobre 1927, 27e année, n° 19, vol. XXXVIII, pages 295-308.

FREY (L.). — Rachitisme. Maxillaires et dents.

La Revue de Stomatologie (Paris), février 1927, pages 191-224.

GODDART (C. L.). — Separation of the superior Maxillar at the symphysis.

The Dental Cosmos (Philadel.), 1893, n° 9, page 881.

HASKIN. — The relief of nasal obstruction by orthodontia, a plea for early recognition and correction of faulty maxillary development.

The Dental Digest (New-York), XIX, 1913, n° 9, pages 533-538.

HAWLEY (C. A.). — The determination of the normal arch and its application to orthodontia.

The Dental Cosmos (Philadel.), XLVII, 1905, n° 5, pages 541-552.

HINDER (W. S.). — Quick expansion of the upper and lower arch.

Dental Science Journal of Australia (Sydney), I., 1921, pages 10-11.

HOPWELL (Smith). — The jaws in health and diseases.

Record, XXXIII, 1913, pages 452-453.

HUET (Emile). — Traitement de l'insuffisance du développement frontal du maxillaire supérieur par la disjonction de la symphyse.

L'Odontologie, Vol. LXIV, 30 avril 1926, p. 207-217.

HUET (Emile). — Plaidoyer en faveur de la disjonction de la symphyse. Communication présentée à la Société d'Orthopédie Dento-faciale, le 22 mai 1925.

La Province Dentaire (Lyon), Vol. XV, 1925, n° 4, pages 209-217.

IZART (G.). — Utilisation de la méthode physiologique par exercices musculaires (Méthode de Rogers), pour le traitement des déformations maxillo-faciales.

La Revue de Stomatologie (Paris), XXIV, 1922, n° 7, pages 385-409.

JOHNSON (A. L.). — Orthodontia respiration schield.

The Dental Cosmos (Philadel.), 1916, page 375.

KETCHAM (A. H.). — Treatment by Orthodontist supplementing that by rhinologist.

The Dental Cosmos (Philadel.), LIV, 1912, pages 1312-1321.

KINGSLEY (N. W.). — Irregularities.

Johnst. dent. (Miscellany), I, 1874, pages 172-177.

LANDSBERGER (R.). — L'élargissement du plancher nasal par l'extension des maxillaires.

Le Lab. et le Prog. Dent. réunis (Paris), VI, 1909, n° 10, pages 178-184.

LANDSBERGER (R.). — Modifications anatomiques des tissus osseux du palais et traitement orthopédique des maxillaires.

Le Lab. et le Prog. Dent. réunis (Paris), VI, 1909, n° 23, pages 429-435.

LEDOUBLE (F. A.). — Variation des os de la face de l'homme et leur signification,
La Gazette Médicale du Centre, 1er janvier 1906, p. 1 à 13.

LOHNBERG. — Sur le traitement de la respiration par la bouche par l'extension du palais, d'après Schroder de Cassel.
Deutsche Medizinische Wochenschrift, 1906, n° 18.

MANES. — Relaciones entre rinologia y ortodoncia.
La Odontologia (Madrid), XXIX, 1920, pages 457-473, n° 12, p. 497-519.

MANES. — Correcion de estenosis nasales por procedimientos ortondontios.
Revista de Odontologia (Saragoza), III, 1923, n° 26, pages 568-517.

MARFAN. — Le rachitisme dans ses rapports avec la déformation ogivale de la voûte palatine et l'hypertrophie chronique du tissu lymphoïde du pharynx.
Semaine Médicale (Paris), septembre 1907, pages 445-449).

MONSON (G. S.). — Constricted vaults.
The Dental Cosmos (Philadel.), XL, 1898, n° 11, pages 914-920.

NOGUE (R.). — Traitement de l'obstruction nasale par l'écartement rapide des os maxillaires supérieurs.
Archives de Stomatologie (Paris), XII, 1911, n° 12, pages 185-189.

PONT (A.). — Diagnostic et traitement de la voûte ogivale.
La Revue de Stomatologie (Paris), XXIII, 1921, n° 6, pages 325-329.

PULLEN (H. A.). — Expansion of the dental arch, and opening the maxillary suture in relation to the development of the internal and external face.
The Dental Cosmos (Philadel.), LIV, 1912, pages 509-528.

ROBIN (P.). — Le respirateur buccal. Son traitement. Sa guérison.
La Semaine Dentaire (Paris), IV, 1922, n° 22, pages 540-543.

ROBIN (P.). — Les irrégularités dento-facio-craniennes. Leur traitement par la méthode eumorphique. Précis du retentissement de ce traitement sur le développement normal de la santé générale chez les enfants.
La Semaine Dentaire (Paris), 1922, n° 48, pages 1084-1097 ; n° 49, pages 1110-1121.

ROBIN (P.). — Eumorphie..

Bulletin de l'Association syndicale des dentistes de Bourgogne et de Franche-Comté, n° 4, octobre 1926, pages 460-469.

RUSSI. — Les anomalies de la conformation du maxillaire et de la cloison nasale chez les adénoïdiens.

La Thérapeutique Dentaire, 5e année, n° 48, pages 22-25.

TALBOT (W. O.). — Enpanding the dental arch.

Texas Dental Journal-Dallas, XXXV, 1917, n° 1, pages 3-6.

VILLAIN (G.). — Les appareils expanseurs en orthodontie. Rapport au Congrès de Reims, août 1907.

L'Odontologie, 27e année, 15 septembre 1907, Vol. XXXVIII, pages 199-213.

WHITE (I. D.). — Expanding the jaws.

The Dental Cosmos (Philadel.), 1, 1859-60, n° 6, pages 281-282.

WHITE (I. D.). — A palatal suture opener for upper expansion.

The Dental Cosmos (Philadel.), LVII, 1915, n° 1, pages 113-114.

WILLIS (F. M.). — Rapid separation of the superior maxillary bones to relieve deflected nasal septum and contracted nares.

The Dental Cosmos (Philadel.), LIII, 1911, n° 7, pages 784-786.

WORMS. — Insuffisance respiratoire nasale.

Rapport au Congrès d'Oto-Rhino-Laryngologie de 1927, *Société Française O. R. L.*, Tome XL, 1re partie, pages 99-272.

WRIGHT (G. H.). — A group of diformities of the nasal respiratory tracts coincident with dental irregularities. A new instrument for comparative mesurement.

The Dental Cosmos (Philadel.), LIV, 1912, n° 3, pages 261-268.

TABLE DES MATIÈRES

Avant-propos 1

Introduction 3

Historique 9

Idées actuelles sur la pathogénie et l'étiologie de la voute ogivale 11

Technique opératoire 17

Indications et contre-indications 23

Observations 29

Conclusions 39

Bibliographie 41

SOCIÉTÉ RÉGIONALE
D'IMPRIMERIE
ET DE PUBLICITÉ
VERSAILLES